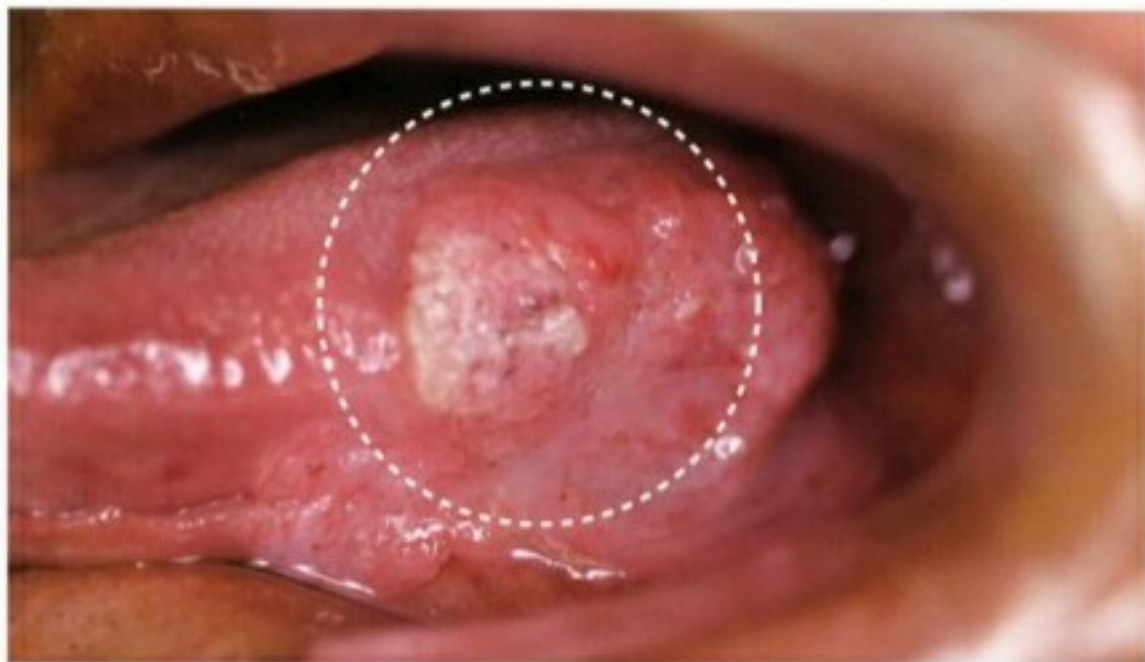
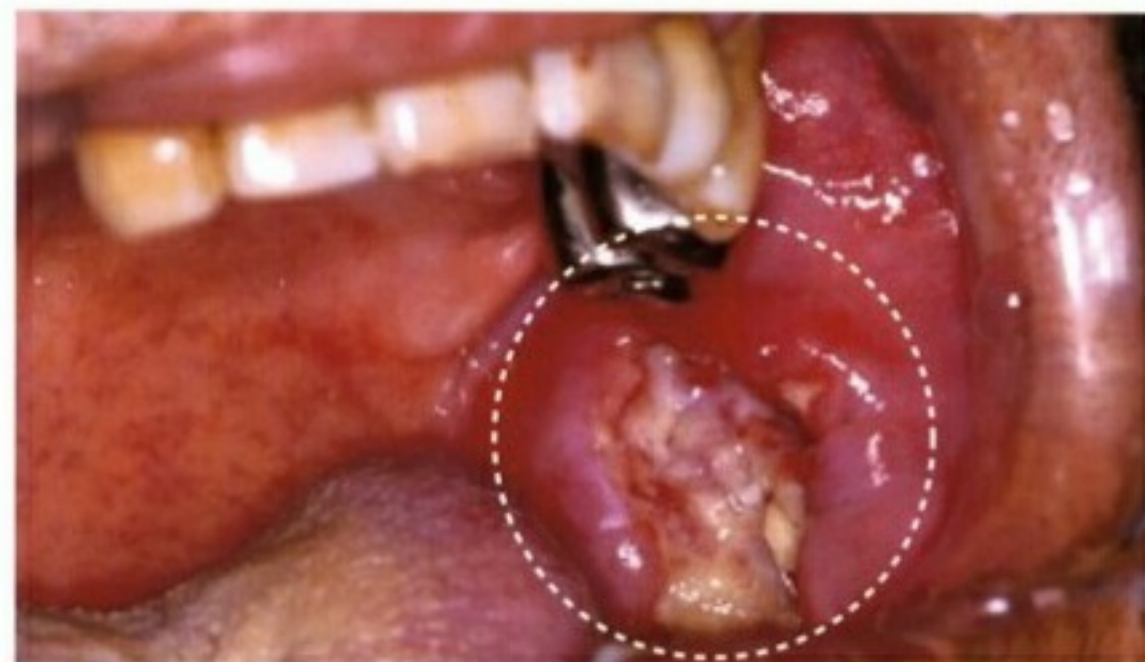
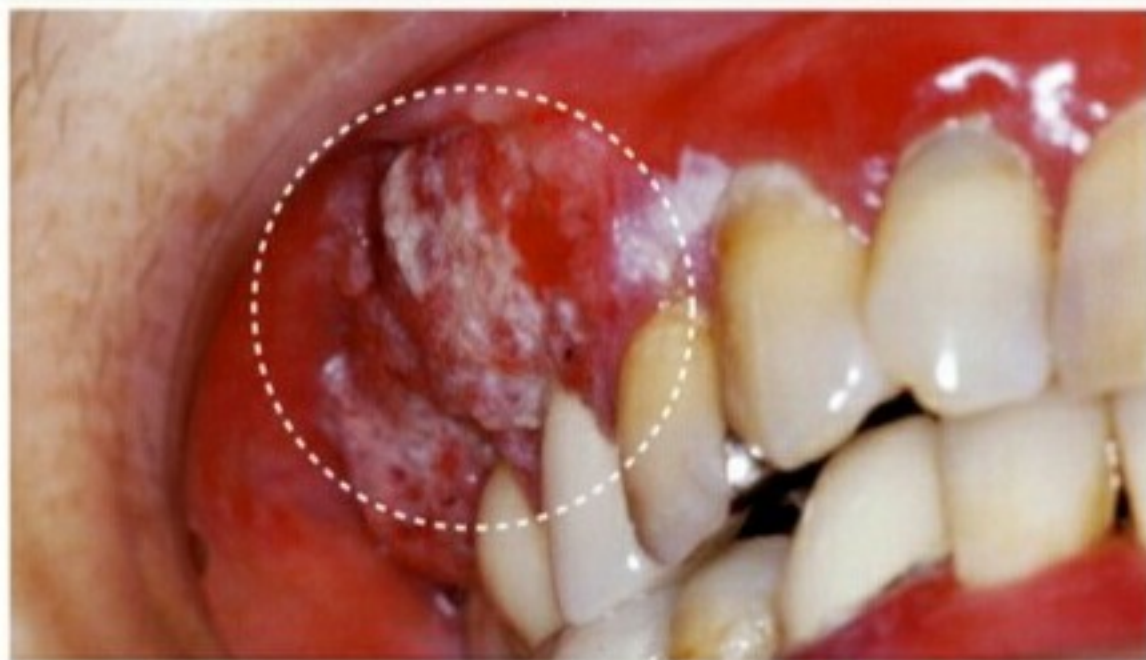


舌の左側に発生した**舌がん**

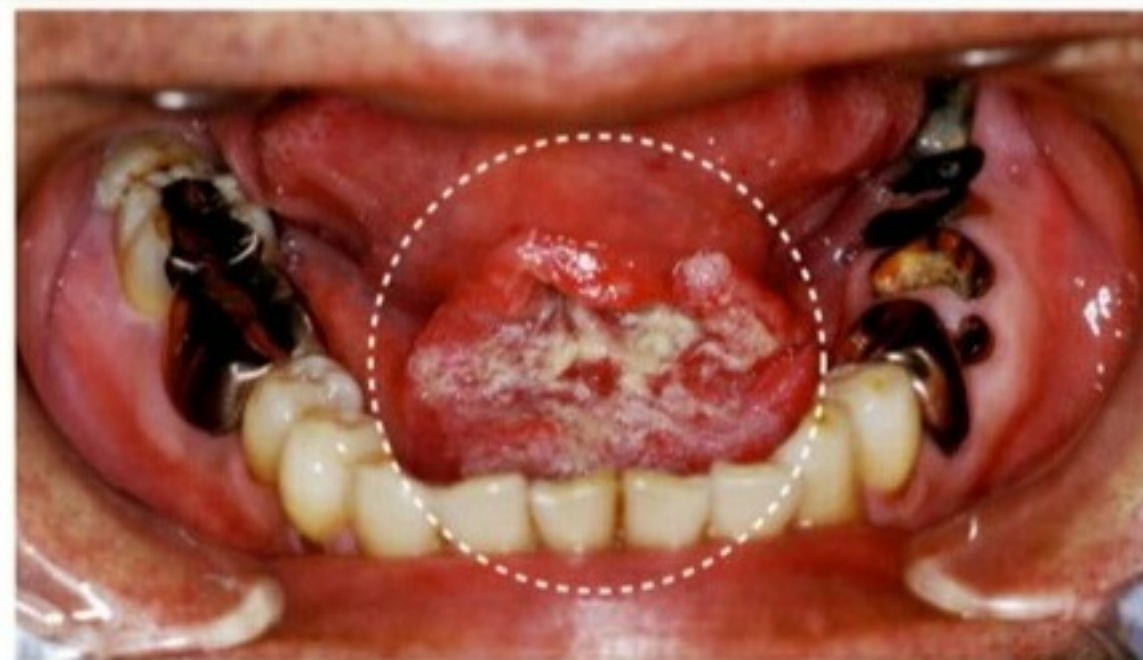


左のほおの内側に発生した**頬粘膜がん**

このような症状があれば**歯科医院**や**専門医療機関**でご相談ください。



右上の歯肉に発生した**歯肉がん**



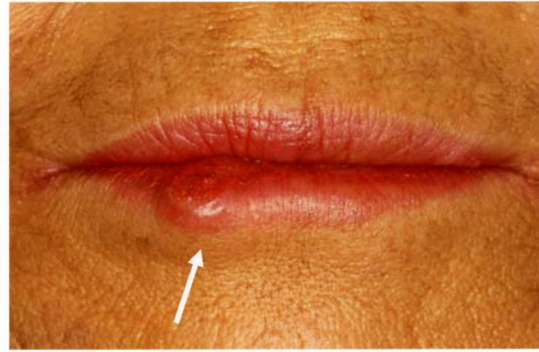
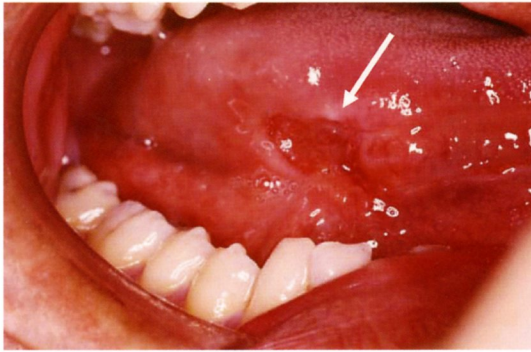
下顎の歯肉と舌の間に発生した**口腔底がん**

「口腔がん」早期発見チェックポイント

～ 口腔がん早期発見のための主なチェックポイント ～

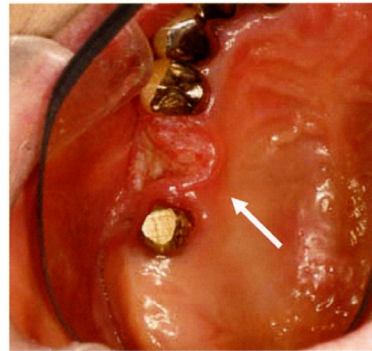
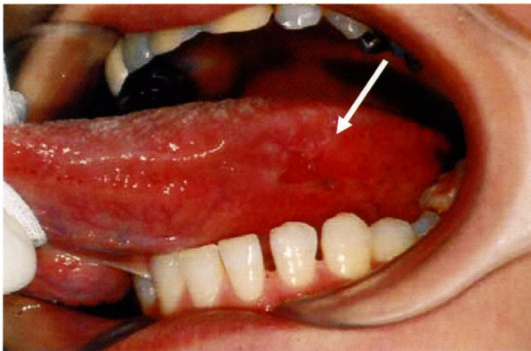
① 腫瘍や硬結（しこり）を触れる

びらんや潰瘍、白斑、紅斑があり、その周囲に硬結（しこり）や腫瘍を触れる場合は癌が疑われます。初期の場合、疼痛があるとは限りません。



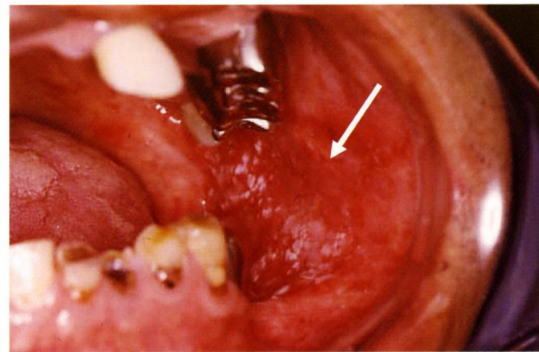
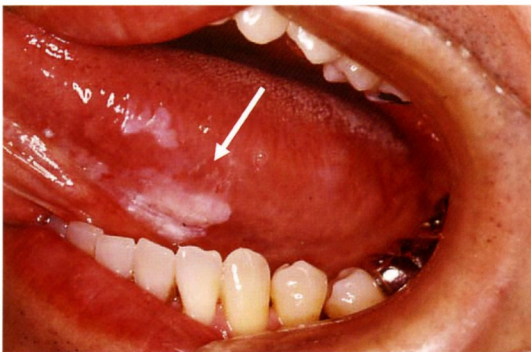
② びらんや潰瘍が2週間たっても治らない

口内炎や義歯性潰瘍などは、自然にあるいは原因の除去や治療によって通常2週間程度で治ります。2週間たっても治癒傾向のみられないびらん、潰瘍は要注意です。



③ 口腔粘膜に白斑や紅斑がある

こすっても取れない白斑は白板症（前癌病変）が疑われます。白斑と紅斑の混在や、紅斑のみも早期癌が疑われます。



(提供：岩手医科大学歯学部口腔外科学講座)